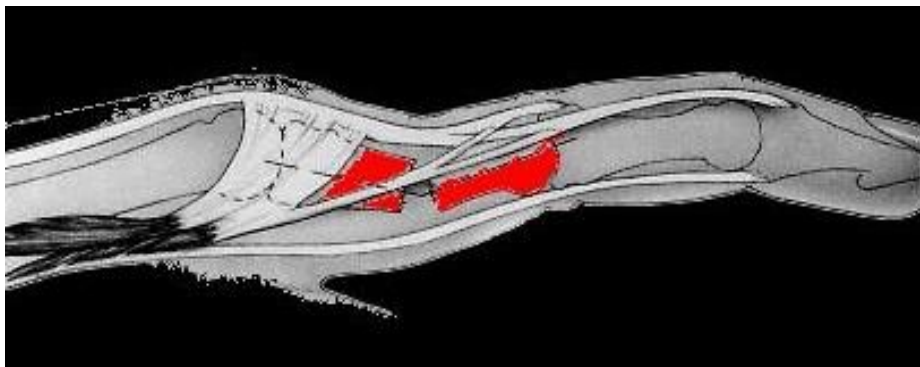


## Fracturas de falanges

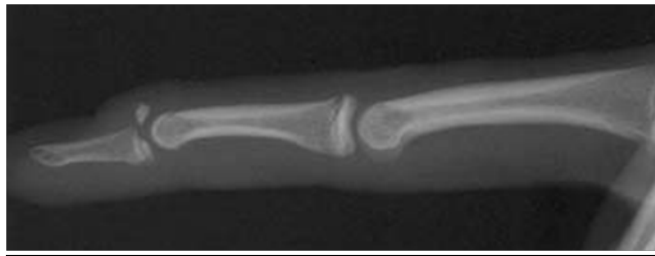
Son bastante frecuentes y se suelen asociar a las fracturas de los metacarpianos. Es importante conocer la deformidad típica que se produce tras la fractura y que dependen de su localización

a) *Fracturas en la primera falange (F1)*: los interóseos producen una flexión del fragmento proximal y las cintillas laterales una extensión del distal, dando como resultado un recurvatum de la falange con seno dorsal.



b) *Fracturas de la segunda falange (F2)*. Depende de si se localizan proximal o distalmente a la inserción del flexor superficial. Proximales a la inserción del flexor superficial (FS), el fragmento proximal se coloca en extensión por acción de la cintilla media del aparato extensor y el distal en flexión por acción del flexor superficial. Dístales a la inserción del flexor superficial: se produce una flexión del fragmento proximal por acción del FS y una extensión del distal por acción del aparato extensor.

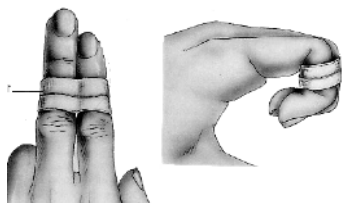
c) *Fracturas de la tercera falange (F3)*: Se clasifican en Fracturas aplastamiento (simple y conminuta), Fracturas extraarticulares (Transversas y longitudinales) y Fracturas articulares (volares por arrancamiento del flexor profundo, epifisarias en niños y adolescentes y dorsales (Fracturas de Mallet) secundarias a un arrancamiento de la base de F3 por el aparato extensor.



Fractura arrancamiento dorsal de falange distal

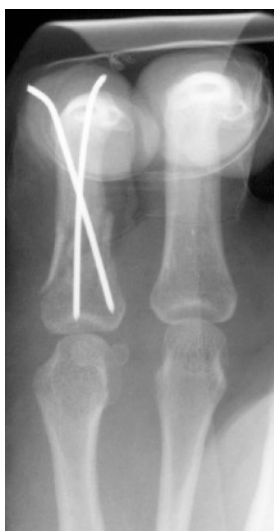**Tratamiento:** Al igual que ocurre en las fracturas de los metacarpianos, el 85% de las fracturas de falanges se tratan de forma ortopédica y no precisan de un tratamiento quirúrgico.

Tratamiento Ortopédico. Es el tipo de tratamiento más empleado, y con el que se obtienen buenos resultados. La sindactilia está indicada en fracturas de falanges no desplazadas y la férula en posición funcional, está indicada en fracturas estables no desplazadas y fracturas estables tras reducción. La consolidación no se hace patente en las radiografías hasta la 6-7 semanas.



Tratamiento Quirúrgico: Indicado cuando se trata de fracturas inestables (no reducción anatómica o pérdida de reducción inicial).

Osteosíntesis percutánea. Es la osteosíntesis más empleada y se aplica en fracturas inestables pero reductibles. La técnica más utilizada es el enclavado axial y cruzado (Tubiana) Al igual que Foucher, pensamos que la osteosíntesis percutánea con A. Kirschner, proporciona una estabilidad que muchas veces no es suficiente para permitir una movilización precoz. En fracturas oblicuas y epifisarias de la articulación IFP e IFD, se puede realizar una reducción cerrada con una pinza percutánea y estabilización con 2-3 agujas transversales.

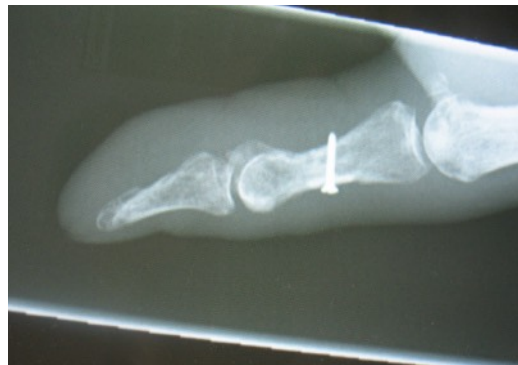
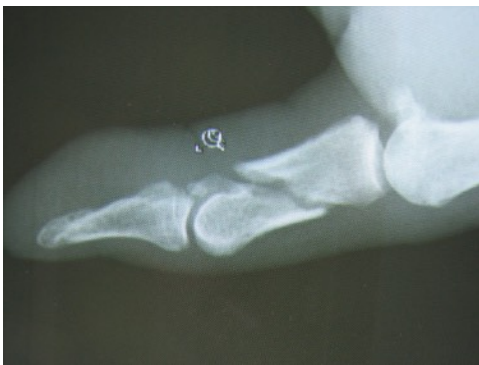
Fractura de Falange proximal con enclavijado percutáneo

Reducción abierta y síntesis interna: Indicado en fracturas irreductibles, en fracturas en las que no conseguimos una reducción anatómica y estable para iniciar una movilización precoz, ante fracturas conminutas ó con pérdida de sustancia que precisen injerto.

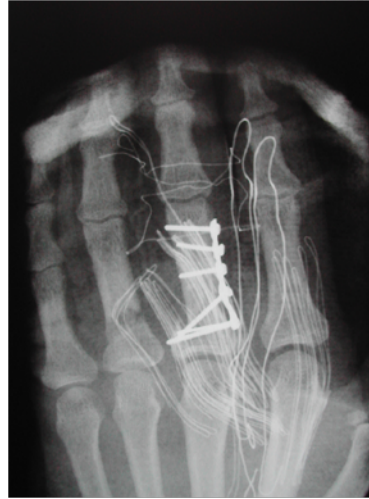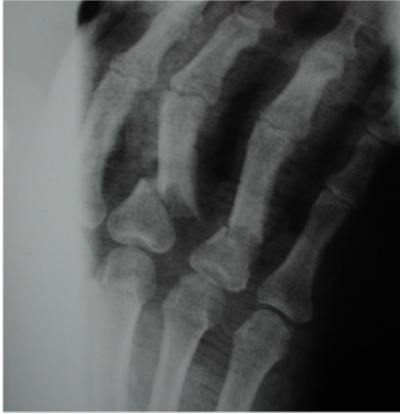
Nuestro objetivo debe ser estabilizar al máximo la fractura, e iniciar una rehabilitación precoz e inmediata, para una temprana recuperación.

Tornillos interfragmentarios en fracturas oblicuas largas ó espirales, con línea de fractura 2-3 veces el diámetro de la falange.



Fractura de Falange proximal del pulgar desplazada:

Placas. Indicado en fracturas transversas, oblicuas cortas ó con pérdida de sustancia, y en el tratamiento de las pseudoartrosis y callos viciosos tras la osteotomía.



Fractura de Falange proximal desplazada: síntesis con placa

Fijación externa uso muy limitado para la estabilización en urgencias de fracturas con pérdida de sustancia ósea y cutánea. La minifijación de Hoffmann, permite estos montajes en la cadena digital.

En las fracturas articulares hay que ser muy exigente en la reducción y en la estabilidad para poder realizar una movilización precoz y evitar las temidas rigideces de la mano.

**Weiss y Hastings** clasifican las fracturas unicondileas de la falange proximal en 4 clases. El tipo I y II son inestables y cuando se desplazan requieren fijación interna con un tornillo de minifragmentos o con 2 A. Kirschner transversales. Las tipo III si están desplazadas requieren resección del fragmento dorsal y casi todas las tipo IV precisan de un tratamiento quirúrgico.

Las fracturas de las falanges, ya sea tras un tratamiento ortopédico o quirúrgico, precisan de una movilización precoz de las articulaciones para disminuir las rigideces. Si se trata de una fractura inestable o irreductible, el objetivo de nuestro tratamiento quirúrgico debe de ser intentar la reducción lo más anatómica posible, proporcionando una adecuada estabilidad inicial para realizar una movilización precoz de los dedos, disminuir el edema y evitar las rigideces que con frecuencia ensombrecen el pronóstico de estas lesiones.

### **Bibliografía:**

1. Hastings H. Unstable metacarpal and phalangeal fractures treatment with screws and plates. Clin Orthop 1994; 214:37-52.
2. Prevel C. Mini and micro plating of phalangeal and metacarpal fractures: a biomechanical study. J Hand Surg 1995, vol 20A (1): 44-49.
3. Júpiter J, Winters S. Fracturas falángicas: reducción abierta y fijación interna. En Strickland JW. Master en Cirugía Ortopédica: Mano. Madrid: Marban libros S.L. 1999: P. 35-52.

4. Drenth DJ, Klassen HJ. External Fixation for phalangeal and metacarpal fractures. *J Bone Joint Surg Br* 1998; 80(2):227-230.